UNIVERSIDAD LAICA ELOY ALFARO DE MANABÍ.

FACULTAD DE CIENCIAS MÉDICAS

ÁREAS DE LA SALUD.

RADIOLOGIA E IMEGENOLOGIA.

TÍTULO:

ENFERMEDAD DE HIRSCHSPRUNG: PRESENTACIÓN DE UN CASO.

AUTOR:

MEJÍA MUÑOZ MARTHA GEMA

TUTOR:

Mg. PABLO BARREIRO MACÍAS

MANTA- MANABI-ECUADOR

2017-2018

DECLARACIÓN DE AUTENTICIDAD Y RESPONSABILIDAD

Yo Martha Gema Mejía Muñoz portador de la cédula No. 1313356543, declaro que los resultados obtenidos en la presente investigación que presente como informe final, previo a la obtención del título de "Licenciado en Radiología e Imagenologia" son originales y legítimos.

Declaro que el contenido, propuesta y los efectos legales y académicos que se desprenden del trabajo propuesto de la investigación y luego de la redacción de este documento son y serán de mi exclusiva responsabilidad legal y académica.

CERTIFICACIÓN

En calidad de Tutor de la Facultad de Ciencias Médicas de la Universidad Laica "Eloy Alfaro" de Manabí, Certifico:

Haber dirigido y revisado el estudio de caso sobre el Tema: **"ENFERMEDAD DE HIRSCHPRUNG: PRESENTACIÓN DE UN CASO",** de la señora Martha Gema Mejía Muñoz, considero que el mencionado trabajo cumple con los requisitos y tiene los méritos suficientes para ser sometidos a la evaluación del jurado examinador que las autoridades de la Facultad de Ciencias Médicas designen.

En honor a la verdad,

Manta, Septiembre del 2017

Mg. Pablo Barreiro Macías.
Tutor

Estudio de caso aprobado luego de haber dado cumplimiento a los requisitos exigidos, previo a la obtención del título de **LICENCIADO EN RADIOLOGÍA E IMAGENOLOGÍA.**

TRIBUNAL DE GRADUACIÓN

Título: "ENFERMEDAD DE HIRSCHPRUNG: PRESENTACIÓN DE UN CASO"

Autor: Mejía Muñoz Martha Gema

Asesor. f)._____

Coordinador del programa f)._____

Docente de titulación de la carrera f)._____

Nº.	CRITERIOS	VALOR	NOTA
I	Estructuración del caso, descripción del mismo.	2.5	
II	Relevancia e importancia del caso	2	
III	Claridad y seguridad en la exposición del caso	1	
IV	Dominio del tema y concreción en las respuestas	2	
V	Conclusiones o Propuesta de solución	1.5	
VI	Presentación de la información. Se ajusta a las normas fijadas por la universidad.	1	
TOTAL		10	

DEDICATORIA

El presente trabajo investigativo que con mucho amor e inspiración va dedicado a Dios, a mi esposo Pedro Zambrano, a mi hijo Pedro José, a mi madre María, mi padre Rafael, mis hermanos, y a cada una de las personas que con su ayuda incondicional, han logrado que se forje en mí el carácter y la destreza para poder culminar este ciclo importante en mi vida.

También quiero dedicar el presente, a cada uno de los lectores y futuros pacientes que con entrega y paciencia atenderé.

Martha Gema Mejía Muñoz

AGRADECIMIENTO

Agradezco a Dios, a la UNIVERSIDAD LAICA ELOY ALFARO DE MANABÍ, por cada uno de los momentos de aprendizajes que en esta digna y majestuosa institución hemos obtenido; Al Mg. Pablo Barreiro Macías tutor y guía del Trabajo de titulación, por ser un profesional y persona admirable y que con sus acertadas orientaciones he logrado este objetivo en mi vida. Al Centro Radiologico "CERID" por darme la oportunida de crecer mediante las practicas en este realizado y formarme como una futura profesional en la carrera de Radiologia e Imagenologia.

A la Mg. Marjorie Alcívar y al Mg. Pedro Zambrano por la orientacion e impartimiento de sus conocimientos que sirvieron de guia para formar el trabajo realizado.

Martha Gema Mejía Muñoz

INDICE

PORTADA

CUERPO PRELIMINAR

RESUMEN ix

ABSTRACT.....x

3. JUSTIFICACIÓN 1-3

4. INFORME DEL CASO.....4

4.1.Definición del Caso 4-15

4.2 METODOLOGIA 16

Fuentes de información.....16

Técnicas para la recopilación de información 16-17

4.3 DIAGNÓSTICO 18-20

5. BIBLIOGRAFIA 21-22

6. ANEXOS 23-37

RESUMEN

El presente estudio tiene como finalidad la identificación e interpretación de los hallazgos imagenólogicos relacionados con la enfermedad de Hirschsprung, en una paciente atendida en el Centro Radiológico "CERID" de la ciudad de Portoviejo. Para ello, se utilizan procedimientos radiológicos con lo cual se profundizará en la valoración imagenológica y en la determinación de la situación patológica, la evolución y el pronóstico de la enfermedad, como problema de salud poco conocido en nuestro medio. Teniendo en cuenta que la enfermedad de Hirschsprung es una malformación congénita de la ausencia de las células ganglionares que impide el correcto tránsito intestinal en el paciente. En este sentido, la valoración de las imágenes radiológicas representa un gran aporte en el diagnóstico inicial de la enfermedad de Hirschsprung, contribuyendo a la vez en la identificación de las posibles secuelas que podría dejar su presencia en la paciente. Del mismo modo, el presente estudio permitirá evidenciar la contribución que tiene la valoración imagenológica oportuna y eficaz, para la unidad médica, lo cual representa un complemento fundamental para el correcto diagnóstico y tratamiento de la enfermedad de Hirschsprung por parte del médico.

Palabras claves: Enfermedad de Hirschsprung, hallazgos radiológicos, diagnóstico radiológico.

ABSTRACT

SUMMARY

The present study aims to identify and interpret the imaging findings related to Hirschsprung's disease in a patient attended at the "CERID" Radiological Center in the city of Portoviejo. To do this, radiological procedures are used, which will deepen the imaging and determination of the pathological situation, evolution and prognosis of the disease, as a health problem little known in our environment. Taking into account that Hirschsprung's disease is a congenital malformation of the absence of the ganglion cells that prevents the correct intestinal transit in the patient. In this sense, the evaluation of radiological images represents a great contribution in the initial diagnosis of Hirschsprung's disease, contributing to the identification of possible sequelae that could leave its presence in the patient. Similarly, the present study will make it possible to highlight the contribution of timely and efficient imaging to the medical unit, which is a fundamental complement for the correct diagnosis and treatment of Hirschsprung's disease by the physician.

Key words: Hirschsprung's disease, radiological findings, radiological diagnosis.

3. JUSTIFICACIÓN

Tema: Enfermedad de Hirschsprung

El megacolon congénito o enfermedad de Hirschsprung una anomalía congénita caracterizada por grados variables de obstrucción intestinal no mecánica, morfológicamente por la ausencia de células ganglionares parasimpáticas de los plexos autónomos del intestino distal. Frecuentemente se asocia a la presencia de filetes nerviosos hipertróficos en la sub-mucosa y la *muscularispropria*. (De Dávila, 2013, p.73)

"Una causa frecuente del megacolon es la deficiencia o ausencia completa de células nerviosas en el plexo mientérico de un segmento del sigma. En dicho segmento no pueden producirse ni reflejos de defecación ni movimientos peristálticos potentes. El segmento de sigma tiene un tamaño pequeño y aparece casi espástico, en tanto que las heces se acumulan en las regiones proximales al mismo, provocando el megacolon ascendente, transverso y descendente." (Irrisarri, 2014,p.10)

Por otro lado, De Dávila, (2013) menciona que "la enfermedad de Hirschsprung tiene mayor incidencia en los hombres, con una relación de cuatro a uno; presentándose en el subtipo de segmento largo, la relación de uno y medio a dos hombres por una mujer. La mayoría son casos esporádicos, pero se reconoce una incidencia familiar, que varía entre un 3% y un 8%, y entre un 15% y un 21% cuando la afección del colon es total. Los hermanos e hijos de las mujeres afectadas tienen un riesgo mayor de padecer la enfermedad (25% a 30%)."(p.73)

Para Herrera, (2015) "La constipación es uno de los motivos de mayor frecuencia en la consulta pediátrica correspondiendo del 3-5% de la misma y cerca del 25% de la consulta gastroenterológica. La alta prevalencia se relaciona con hábitos alimentarios, higiénicos y sedentarismo en caso de constipación crónica funcional" (p.1)

Irrisarri, (2014) asegura que "A veces el estreñimiento es tan intenso que la persona sólo defeca una vez cada varios días (llegando hasta una semana). En estos casos, el colon acumula enormes cantidades de materia fecal, con la consiguiente distensión de su pared que llega a medir entre 8 y 10 cm de diámetro. Este cuadro se denomina *megacolon o enfermedad de Hirschsprung."*(p.10)

El estudio del caso "Enfermedad de Hirschsprung" se justifica en razón de que en nuestra sociedad y contexto, es un problema de salud poco común que se presenta en la población, por lo que resulta importante conocer y profundizar en su diagnóstico, desde un enfoque del campo de la radiología e imagenológica, y avizorar las complicaciones que se pueden presentar en este caso, lo cual contribuirá en el mejoramiento de la calidad de vida de los pacientes que padecen de esta enfermedad.

En un estudio reciente, Durin, (2015) sostiene que "La enfermedad de Hirschsprung (EH) constituye uno de los trastornos más comunes de la motilidad intestinal en la edad pediátrica, dependiendo de distintas poblaciones, se han encontrado frecuencias de un caso entre 5 000 a 10 000 recién nacidos vivos." (p.94)

Para el proceso de investigación en el presente estudio, se tomarán en cuenta los síntomas de la paciente, los análisis clínicos realizados, radiografías, colostomía y los informes de cada médico que permitirán diagnosticar la enfermedad, así mismo evidenciar el proceso por el cual ha pasado la paciente y sus familiares. La viabilidad del presente estudio se refleja en los recursos y equipamiento con los que cuenta el centro radiológico CERID, lo cual hace factible el análisis y la investigación del caso. "La cirugía colorrectal es definida como cualquier procedimiento quirúrgico en el intestino grueso o colon para el que se requiere llevar a cabo una limpieza intestinal previa, con el fin de eliminar materia fecal sólida del colon y disminuir la concentración bacteriana intraluminal. Este procedimiento puede ser mecánico a través de irrigaciones, enemas de solución salina o por ingesta oral de agentes laxantes como el fleetfosfosoda. Esta última técnica es considerada un factor importante para prevenir las complicaciones de la cirugía colorectal, además de reducir el riesgo de complicaciones sépticas y dehiscencia de la anastomosis" (Castro, 2013, p.1)

El presente estudio de caso tiene una gran importancia en las ciencias médicas, ya que actualmente esta enfermedad se presenta en pacientes de diferentes edades y sexo, provocando un cambio significativo en la vida de los mismos. La comunidad médica se ve en la necesidad de conocer esta patología y analizarla, observando cuáles son los procedimientos para llegar a un diagnóstico correcto de esta enfermedad. El impacto del estudio será exclusivamente médico, puesto que para el diagnóstico de esta enfermedad se basará en la combinación de los síntomas clínicos, las imágenes, la manometría rectal, y la histología o inmuno-histoquímica de las biopsias rectales de la pared o de la submucosa rectal dela paciente investigada. Así mismo García, (2013) menciona que "El manejo de la enfermedad ha evolucionado a lo largo de los años, desde procedimientos muy invasivos realizados en varias etapas que incluían hasta tres cirugías, a procedimientos de mínima invasión efectuados en un solo tiempo quirúrgico."(p.88)

También tiene una gran relevancia para el campo de la radiología e imagenológica, debido a que permitirá identificar los hallazgos imagenólogicos relacionados con la enfermedad de Hirschsprung una paciente atendida en el Centro Radiológico "CERID" de la ciudad de Portoviejo, mediante la utilización de procedimientos radiológicos, que permita a la vez, analizar y determinar las posibles complicaciones, pronóstico y evolución de la enfermedad. Ticona, (2015) afirma que "La evaluación radiológica es la ayuda diagnostica más eficaz para poder evaluar al paciente y poder hacer un diagnóstico diferencial con otros cuadros de dolor abdominal agudo que pueden poner en riesgo la salud del paciente."(p.11)

Por último, los resultados obtenidos en este estudio aportarán a la comunidad médica y científica, constituyendo una fuente más de consulta para nuevas investigaciones y proyectos afines al tema investigado.

4. INFORME DEL CASO

4.1 DEFINICION DEL CASO

Presentación del Caso

Paciente recién nacida a término de 40 semanas de gestación, nacida en el Hospital Verdi Cevallos Balda por cesárea, sin complicaciones perinatales, es ingresado a sala de neonatología por presentar vomito de color amarillo-verdoso no realiza succión de pecho materno, afebril, buen patrón respiratorio, agar 8/10, peso 3000 g ,talla 52cm, meconio (-) , diuresis (-) , ictericia(-). Se le agenda Rx de control (Fig.1).

Antecedentes patológicos familiares:

Madre con gastroenteritis ingresada por 3 días con producto con taquicardia fetal aproximadamente a las 30 semanas de gestación.

Madre refiere ser diagnosticada con zika en el centro de salud San Alejo, sin laboratorio de confirmación a las 39 semanas de gestación.

Hta: abuelo y abuela

Diabetes: abuela

Evolución: 09/11/16

Al momento la paciente se encuentra con sonda nasogástrica con eliminación de líquido bilioso 10ml. Además presenta cuadro clínico de enterocolitis necrotizante que, durante ese tiempo realiza ictericia y es colocada bajo luminoterapia, aumento de perímetro abdominal es de 48 cm el cual va aumentando poco a poco, aún no realiza la deposición. Se solicita estudios radiológicos.

La paciente ingresa el mismo día, 9 de noviembre a cirugía por cuadro distención abdominal y alza térmica, se solicita exámenes de laboratorio y exámenes de Rx de tórax simple (Fig. 2) y Rx de abdomen simple de pie (Fig.3).

Resultado coprológico:
Sangre oculta en heces: positivo
En el hemograma se evidencia:
Hematocrito: 36 %
Leucocitos: 15.230

Evolución: 10/11/16

Paciente femenino que cursa su 2 día posquirúrgico por cuadro clínico de distención abdominal, madre refiere que no pudo conciliar el sueño durante la guardia también refiere que no realiza ni flatos ni deposiciones.

Se le realiza hemograma de control en el cual se observa disminución de la hemoglobina y del hematocrito.

Al examen físico paciente presenta:

Mucosas hidratadas.
En la región cervical no se observa presencia de adenopatías.
Campos pulmonares: presencia de murmullo vesicular.
Abdomen: distendido, ruidos hidroaereos (2), a la palpación superficial y profunda se observan signos de dolor en gesto de la paciente.
Extremidades: sin presencia de hematomas ni fracturas.

Evolución: 11/11/16

El 11 de noviembre de 2016 se solicita transfundir un concentrado de glóbulos rojos, a los 3 días es intervenida y se decide realizar cirugía de emergencia por la suboclusión

intestinal. Durante la cirugía se puede evidenciar la presencia de una apéndice cecal emplastronada del lactante por lo que se realiza apendicetomía (Fig.4), también se observó gran cantidad de ganglios en mesenterio, se procedió a extracción de ganglios mesentéricos. Se realiza estudio de histopatología.

Informe Médico:

En resultado de biopsia se observa:

Apéndice.- apendicitis crónica xantogranulomatosa y aguda supurada (Fig.4-A), inespecífica.
Ganglios linfático mesentérico.- hiperplasia linfoide reactiva inespecífica. (Fig.4-B)

Evolución: 12/11/16

Paciente pediátrica femenina cursa segundo días pos quirúrgico por apendicitis aguda grado II, la madre refiere que la paciente no logra conciliar el sueño y que pasa con malestar. Se le realiza curación de la herida posquirúrgica en la cual se evidencia que no hay presencia ni de inflación ni de excreción de material serológico.

Al examen físico se observa:

Mucosas hidratadas
En región cervical no se observa presencia de nodulaciones o adenopatías lo cual se encuentra ausente a nivel del cuerpo en general.
En tórax se observa que no hay presencia de tiraje intercostal.
Campos pulmonares: libres, ventilados con presencia de murmullo vesicular audible.
Abdomen: presenta dos cicatrices posquirúrgicas, abdomen distendido no globuloso con presencia de dolor tanto a la palpación superficial como profunda.
Extremidades: normales sin presencia de edema.

Evolución: 13/11/16

Paciente pediátrica cursa tercer día posquirúrgico por apendicitis aguda grado II, al momento única novedad es la distención que existe distención a nivel abdominal, madre de la paciente refiere que no pudo conciliar el sueño y que estuvo intranquila en horas de la madrugada.

A la examinación física se puede destacar:

Abdomen: distención abdominal, ruidos hidroáereos presentes en número de (4) a la percusión se obtiene timpanismo marcado.

Evolución: 14/11/16

Paciente pediátrica cursa 4to día de posquirúrgico por apendicitis aguda grado II, madre refiere que durante la guardia observo un aumento considerable del perímetro abdominal. Se realiza ecografía de abdomen. (Fig.5)

Informe Médico:

Alteraciones del patrón de asas intestinales, el marco colonico impresiona distendido por gases y las asas delgadas presentan abundante liquido en su interior, persitalsis presente. (Fig. 5-A, 5-B)

Al examen físico paciente presenta:

Mucosas hidratadas.
En región cervical no se visualiza adenopatías.
Campo pulmonares: libres y ventilados con presencia de murmullo vesicular.
Ruidos cardiacos: normofonéticos sin presencia de un tercer ruido.
Abdomen: distendido, globuloso, doloroso tanto a la palpación superficial como a la palpación profunda, ruidos hidroaereos disminuidos.
Extremidades: sin patología aparente, sin presencia de hematomas ni fracturas.

Al momento en el hemograma de control paciente sigue con leve disminución en los niveles tanto de hemoglobina como de hematocrito.

Evolución: 15/11/16

Paciente pediátrica cursa quinto día de posquirúrgico por apendicitis aguda grado II, al momento paciente irritable con alza térmica cuantificada de 37,8°C, a la inspección general se puede observar que el abdomen de la paciente sigue con distención y aumento en el perímetro del mismo.

Al examen físico se puede observar:

Mucosa con presencia de leve deshidratación.
Tórax: sin presencia de tiraje intercostal.
Campos pulmonares: ventilados con presencia de murmullo vesicular muy audible en ambos bases.
Ruidos cardiaco: audibles y normofonéticos sin presencia de alteración ni de un tercer ruido.
Abdomen: distención y aumento del perímetro, doloroso a la palpación superficial y profunda.
Extremidades: sin presencia de patología existente
Paciente hemodinámicamente estable.

Evolución: 16/11/16

Paciente pediátrica femenina cursa sexto día pos quirúrgico por apendicitis aguda grado II, la madre refiere que la paciente no logra conciliar el sueño y que pasa con malestar.

Al examen físico se observa:

Mucosas hidratadas.

En región cervical no se observa presencia de nodulaciones o adenopatías lo cual se encuentra ausente a nivel del cuerpo en general.
En tórax se observa que no hay presencia de tiraje intercostal.
Campos pulmonares: libres, ventilados con presencia de murmullo vesicular audible.
Abdomen: presenta dos cicatrices posquirúrgicas, abdomen distendido no globuloso con presencia de dolor tanto a la palpación superficial como profunda.
Extremidades: normal
Se pide que se realice estudio imagenológico de enema baritado de colon.

Evolución: 17/11/16

Informe Médico.

Se realizó colon por enema de bario en el cual se obtuvo como resultado (Fig.6):
Placa simple: marcada dilatación de asas intestinales abdominales (Fig.6-A)
Placa contrastada: medio de contraste pasa por los diferentes segmentos colónicos de manera lenta y retardada demostrando permeabilidad normal, no defectos de repleción intraluminales, discreto retardo en el llenado del colon derecho. (Fig.6- B,C,D)

Notable dilatación de asas yeyuno-ileales con posible íleo respectivo.

Estas imágenes deberán ser correlacionadas con los antecedentes complementarios adicionales para precisar mejor etiología lesional.

Evolución: 21/11/16

El paciente por continuar con la distención abdominal el 21 de noviembre de 2016 se procede a realizar otra cirugía de emergencia, se le realiza una ileostomía doble boca con puente cutáneo, además se realizó toma de muestra para biopsia de líquido de cavidad abdominal, de íleo proximal, íleo distal, ángulo hepático de colon, ángulo izquierdo de colon y de sigmoideo se debe esperar dos semanas para obtener los resultados y así poder confirmar si es enfermedad de Hirschsprung.

Se le realizaron exámenes de inmunohematología, hemostasia y coagulación, electrolitos, bioquímica sanguínea, mismos con valores normales.

Evolución: 22/11/16

Paciente femenino que cursa su segundo día posquirúrgico por cuadro clínico de distención abdominal, familiar refiere que no pudo conciliar el sueño durante la guardia también refiere que durante la curación del área de la cirugía se observa eliminación de líquido serológico y no es de consistencia purulenta

Al examen físico se puede observar:

Mucosa con presencia de leve deshidratación.
Tórax: sin presencia de tiraje intercostal.
Campos pulmonares: ventilados con presencia de murmullo vesicular muy audible en ambos bases.
Ruidos cardiaco: audibles y normofonéticos sin presencia de alteración ni de un tercer ruido.
Abdomen: distención y aumento del perímetro, doloroso a la palpación superficial y profunda.
Extremidades: sin presencia de patología existente.

Paciente hemodinámicamente estable.

Evolución: 07/12/16

El 7 de diciembre del 2016 llega el resultado de la biopsia, el cual indica lo siguiente (Fig.7):

Informe Médico

Estudio Anatopatológico.

Mucosa y submucosa de tipo intestino delgado Íleo proximal.-con presencia de plexos submucosa y mientérico, y células ganglionares.

Mucosa y submucosa de tipo intestino delgado Íleo distal.-con presencia de plexos submucosa y mientérico, y células ganglionares.

Mucosa y submucosa de tipo colon Angulo hepático.- con presencia de plexos submucosos y mucosa y mientérico con signos de hipertrofia moderada y ausencia de células ganglionares.

Mucosa y submucosa de tipo colon Angulo esplénico.- con presencia de plexos submucosa y mientérico, y células ganglionares

Mucosa y submucosa de tipo Colon sigmoideo.- con presencia de plexos submucosa y mientérico, y células ganglionares

Confirmación de enfermedad de Hirschsprung:

Positivo para cuadro clínico de Hirschsprung.

Ámbito de estudio

El ámbito de estudio lo constituye el Hospital Verdi Cevallos Balda de la ciudad de Portoviejo, institución de salud que cuenta con áreas de emergencia, área de internamiento, área de servicios de diagnóstico, entre los que destaca el área de Radiología e Imagenología, que cuenta con equipamiento de última generación en ultra sonido y rayos X de colon por enema de bario.

Actores implicados

Los actores participantes son los siguientes:

El paciente con Enfermedad de Hirschsprung considerándose el sujeto principal del estudio, médico especialista en Gastroenterología, cirujano pediatra, pediatra tratante de la paciente y médico radiólogo.

Quienes generaron información científica del paciente.

Identificación del problema

Como profesional en radiología se considera que existe una problemática en la sociedad actual, que está relacionada con el desconocimiento de la importancia del estudio de imagen en las mujeres embarazadas, sobre todo cuando se refiere a la prevención de enfermedades y patologías. Considerando el avance de la ciencia y la tecnología, deberían ser menos los pacientes con dichas dificultades en su salud. No obstante se estudia el caso de enfermedad de Hirschsprung puesto que en su mayoría las mujeres embarazadas no se realizan un examen a tiempo en el que se pueda evidenciar si existe o no complicaciones en el bebé por nacer.

Torres, (2015) menciona que "Cuando se sospecha enfermedad de Hirschsprung el diagnóstico debe ser confirmado por una biopsia con tinción inmunohistoquímica del recto. Habitualmente se realiza por succión pero, al ser un método ciego, es posible que no sea concluyente y se deba realizar una biopsia quirúrgica que asegure la obtención de todo el espesor de la mucosa a unos 3 cm del borde anal. Este examen muestra típicamente ausencia de células ganglionares en los plexos submucoso y mientérico. Además hay un aumento en la actividad de la acetilcolinesterasa en las fibras nerviosas parasimpáticas de la lámina propia de la mucosa, muscular de la mucosa y capa musculare pueden poder en riesgo la salud del paciente." (p.302)

Por lo tanto se hace necesario incentivar a la sociedad actual a la realización de pruebas imagenológica para la prevención y tratamiento de enfermedades como Hirschsprung en neonatos. Ya que "La obstrucción intestinal constituye un problema frecuente en pediatría. Se estima que corresponde al motivo de consulta en 3 a 5% de los niños atendidos en forma ambulatoria (1,2) y al 15 a 25% de los pacientes referidos al gastroenterólogo infantil (2-4)." (Ticona, 2015,p.10)

Así también lo refiere, Tutillo, (2017) "La enfermedad de Hirschsprung o aganglionismo es considerada una enfermedad congénita caracterizada por la ausencia de células ganglionares en el plexo mientéricos de Auerbach y en el submucoso de Meissner, se

produce por una detención en la migración de las células de la cresta neural durante el periodo embriológico en la duodécima semana de gestación, mientras más precoz sea esta detención, mayor será la longitud del segmento afectado, siendo la línea pectínea el límite inferior de la enfermedad afectando así el recto y otros segmentos del colon en forma ascendente." (p.12) Lo que a criterio radiológico se hace meritorio realizar periódicamente pruebas de control, incluyendo exámenes imagenológicos.

4.2 METODOLOGIA

¿Cómo se diferencia la tipología de la enfermedad de Hirschsprung desde la valoración radiológica?

¿Cuáles son los síntomas de la enfermedad de Hirschsprung?

¿Qué estudios radiológicos e imagenológicos se emplean en el diagnóstico de la enfermedad de Hirschsprung?

¿Cuáles son los tipos radiológicos característicos de la enfermedad de Hirschsprung?

Fuentes de información

La información requerida para el estudio de la enfermedad de Hirschsprung, ha sido recolectada en el Centro Radiológico CERID; del paciente con historia clínica #488910 en el hospital Verdi Cevallos Balda; del archivo de estudios imagenológicos en el Centro Radiológico ya mencionado, así como también de literatura profesional médica obtenida de la Unidad Didáctica 4 de la Dra. María T. García de Dávilasobre Enfermedad de Hirschsprung, y Atresia de colon a propósito de un caso. Conseguidas de la página web en Google académico, enfermedad de Hirschsprung. Edición 2015, autores De Dávila M.T.G y Mena, G. E. Á., Rivera, M. E. R., Isaac, J., Rivera, R., & Flores, E. G. H.

Técnicas para la recopilación de información

Observación radiológica

Rx abdomen simple.

Rx colon por enema de bario.

Entrevista a los profesionales del área de la salud:

Médico Cirujano Pediátrico, médico Pediatra y médico Radiólogo

Médico especialista gastroenterología

Revisión de la historia clínica del paciente.

Estudios radiológicos que se realizó el paciente

Análisis de las fuentes documentales

Técnica de investigación de fuentes bibliográficas actualizadas.

4.3 DIAGNÓSTICO

De acuerdo con la extensión del segmento intestinal afectado, se reconocen los siguientes tipos:

Enfermedad de Hirschsprung total: cuando el segmento agangliónico afecta todo el colon y parte del intestino delgado en diferentes proporciones, el íleon y el yeyuno. Descrita por Porter y Weeks en 1915 y documentada histológicamente treinta años después por Zuelzer y Wilson 1948, su frecuencia varía entre el 2% y el 15% de las aganglionosis. Es más común en los primeros días de vida.

Enfermedad de Hirschsprung de segmento largo: se denomina así cuando compromete el colon, más allá del ángulo esplénico, pero no más del ciego; su frecuencia es del 10%al 15%.

Enfermedad de Hirschsprung de segmento corto: es la más frecuente, ocurre en el 60%al 90% de los casos y afecta el colon distal no más allá del ángulo esplénico.

Enfermedad de Hirschsprung de segmento ultracorto: es una variante discutida y afecta la región recta anal en una extensión de 4 cm El diagnóstico de ese tipo, en general, se realiza con una manometría. También se llama acalasia del esfínter interno y podría no ser una enfermedad de Hirschsprung (De Dávila, 2013,p.77)

Según De Dávila, (2013) Los síntomas de esta enfermedad se presentan desde la etapa prenatal, siendo estos:

Retardo en la eliminación del meconio de 48 a 72 horas

Distensión abdominal o no

Obstrucción baja con vómitos biliosos o fecaloides

Abdomen globuloso

Compromiso del estado general

Abdomen tenso y timpánico (p.78)

Además,Intramed.net, (2007)presenta síntomas en lactantes y niños mayores

Lactantes

Vómitos biliosos

Diarrea asociada a enterocolitis
Insuficiente pasaje de meconio en las primeras 24 horas de vida
Movimientos intestinales explosivos, infrecuentes, movimientos intestinales difíciles
Ictericia
Mala alimentación
Distensión abdominal progresiva
Esfínter anal contraído con recto vacío

Niños mayores

Ausencia de evacuación o incontinencia
Constipación progresiva crónica, usualmente de comienzo en la infancia
Detención del crecimiento
Impactación fecal
Desnutrición
Distensión abdominal progresiva

Aproximadamente el 80% de los pacientes presenta los síntomas ya en los primeros meses de vida, con alteración de los movimientos abdominales, mala alimentación y distensión abdominal progresiva. Cerca del 90% de los niños no elimina meconio en las primeras 24 horas de vida. La EH puede diferenciarse de la constipación funcional si el niño es menor de 21 meses y no elimina meconio durante las primeras 42 horas de vida. (Intramed.net, 2007)

Estudios radiológicos e imagenológicos que se emplean en el diagnóstico de la enfermedad de Hirschsprung.

Según Tutillo, (2017) "La orientación diagnóstica está dada por la radiografía, la que puede ser de gran ayuda al dar un primer acercamiento al diagnóstico. Se solicita radiografía abdominal anteroposterior y lateral, que muestran distribución anormal del aire intestinal, recto vacío y a veces signos de obstrucción, para el diagnóstico definitivo, se realiza una biopsia intestinal en la cual se evidencia ausencia de ganglios del plexo parasimpático y del

plexo entramarla. Su tratamiento siempre es quirúrgico con la finalidad de eliminar el segmento colónico afectado."(p.13)

Mientras que De Dávila, (2013) menciona que para el diagnóstico de la enfermedad de Hirschsprung se basa en la "Combinación de los síntomas clínicos, las imágenes, la manometría rectal, y la histología o la inmunohistoquímica de las biopsias rectales de la pared o de la submucosa rectal." (p.78) Así como también los procedimientos diagnósticos son:

Biopsia rectal submucosa
Biopsia recto colónica sero muscular
Mapeo intraoperatorio
Estudio de la pieza quirúrgica
Y los diagnósticos diferenciales se hacen con:
Hipoganglionosis secundarias a infecciones
Neuropatías viscerales familiares
Alteraciones de las fibras musculares lisas
Displasia neuronal intestinal de tipo B
Seudoobstrucción intestinal crónica idiopática

"El signo radiológico más importante de la EH es la zona de transición, aunque no verla no descarta el diagnóstico. Tanto la zona estrecha como la dilatada pueden no apreciarse antes de los 15 días de vida, aunque según otros autores el enema contrastado puede ser normal hasta los 3 meses de vida o ser normal indefinidamente en pacientes con EH total. Otro signo radiológico asociado es la retención del contraste por más de 24 horas, el cual no es un signo específico, pero puede ser el único signo sugerente en una EH de segmento largo. Generalmente las anormalidades en el enema contrastado motivan la solicitud de biopsia de recto para un diagnóstico definitivo." (Paz, 2008, p 3)

5. BIBLIOGRAFIA

Baeza-Herrera, C., Alarcón-Quezada, V., Nájera-Garduño, H. M., & García-Cabello, L. M. (2013). Malformaciones anorrectales. Historia y estado actual de su tratamiento. Acta Pediátrica de México, 34(3), 154-160.

Castro, S. C. (2013). Beneficios y riesgos de la limpieza intestinal preoperatoria en la población pediátrica. Revista Enfermería Actual en Costa Rica, (25)

De Dávila, M. T. G.(2013) Enfermedad de Hirschsprung.

De la Torre-Mondragón, L. (2008). Enfermedad de Hirschsprung. Mitos y realidades a 120 años de su descripción. Acta Pediátrica de México, 29(3), 139-146.

Durịn, A., & Arturo, R. (2015). Neurodisplasia Intestinal un caso inusual de distensión abdominal. Gaceta Médica Boliviana, 37(2).

García-Arias, F., &Ceciliano-Romero, N. (2013). Análisis del manejo quirúrgico de la enfermedad de Hirschsprung en el Hospital Nacional de Niños Dr. Carlos Sáenz Herrera, durante el periodo 2000-2010. *Acta médica costarricense*, *55*(2).Irisarri Burrel, A., García Gual, M., & López Melero, A. (2014). Estreñimiento primario abordaje terapéutico global.

Girard, D. A. M. C., & Farmacéutica, Q. (2016). Evaluación de la implementación de la unidad de nutrición parenteral en pacientes hospitalizados, en la unidad de terapia intensiva de pediatría del hospital regional de Zacapa. Recuperado a partir de http://www. repositorio. usac. edu. gt/2010/1/06_3638. pdf.

Guevara Lema, M. J. (2013). Estudio de polimorfismos de nucleótido simple en el GEN RET como indicadores de riesgo para el desarrollo de la enfermedad de hirschsprung en niños atendidos en el hospital pediátrico Baca Ortiz de la ciudad de Quito, mediante PCR-RFLP (Bachelor'sthesis, SANGOLQUÍ/ESPE/2013).

Herrera, I. A. (2015). Constipación crónica, a propósito de dos casos. Revista de la Sociedad Boliviana de Pediatría, 50(3).

Jorge, M. M., & da Cuña Vicente, R. (2015). Estreñimiento y Encopresis. PediatríaIntegral, 127.

Mena, G. E. Á., Rivera, M. E. R., Isaac, J., Rivera, R., & Flores, E. G. H. Atresia de colon a propósito de un caso.

Montenegro Centeno, E. M. (2013). Comportamiento clínico-quirúrgico de los pacientes con Enfermedades de Hirschsprung, que fuerón intervenidos mediante Técnica Minimamente Invasiva en el Departamento de Cirugía Pediátrica del Hospital Infantil

Manuel de Jesús Rivera" La Mascota". Junio 2009 a Diciembre 2012 (Doctoral dissertation, Universidad Nacional Autónoma de Nicaragua, Managua).

Orejuela Puente, M. E. (2013). Tricobezoar gástrico como causa de obstrucción intestinal. Presentacion de un caso (Bachelor'sthesis, Quito USFQ, 2013.)

Páez, E. O. del Algoritmo Estreñimiento funcional en el niño.

Paz, A. M., Gonzalo, A., & Gloria, R. C. (2008). Revisión: Enfermedad de Hirschsprung. *RevPedElec*, *5*(1).

Patricia Savino, N. D., Norton Pérez Gutiérrez, M. D., Científico, C., & Campos, A. metabolismo y clínica nutrición. 2014

Paredes, A. F. B. (2015). Manejo Médico y Quirúrgico de la Obstrucción Intestinal en el Período Neonatal.

Saravia Burgos, J., & Acosta Canedo, A. (2015). Megacolon y vólvulo de sigmoides: incidencia y fisiopatología. *Revista de Gastroenterología del Perú*, *35*(1), 38-44.

TiconaPaasaca, Y. (2015). Características radiológicas de la obstrucción intestinal mediante el estudio de radiografía simple de abdomen en niños que acuden al Hospital de Emergencias Pediátricas de enero a julio del 2014.

Torres, A., & González, M. (2015). Constipación crónica. Revista chilena de pediatría, 86(4), 299-304.

Tutillo, I., & Maribel, J. (2017). Enfermedad de Hirschsprung en niño de 2 años con diagnóstico inicial de abdòmen obstructivo (Bachelor'sthesis, Universidad Técnica de Ambato-Facultad de Ciencias de la Salud-Carrera de Medicina).

Anexo N° 1
Radiografía Simple de Abdomen

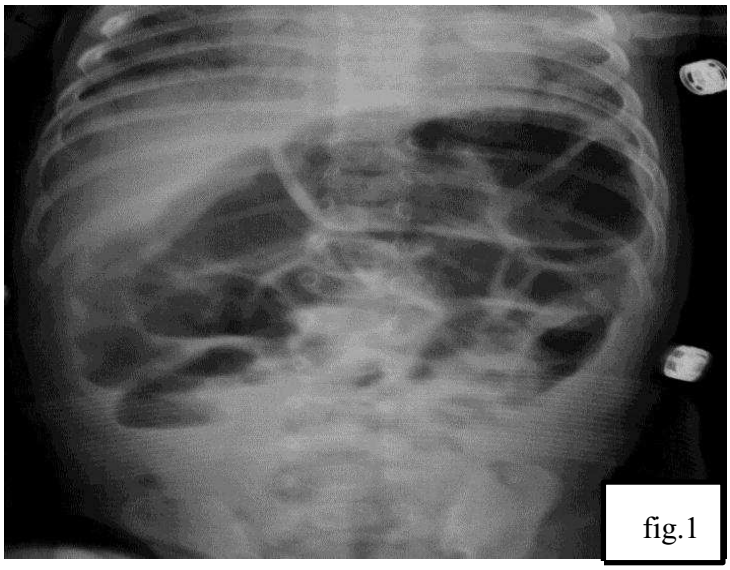

Fig.1 Rx de abdomen simple de pie

Anexo N°2

Radiografía Standar de Tórax

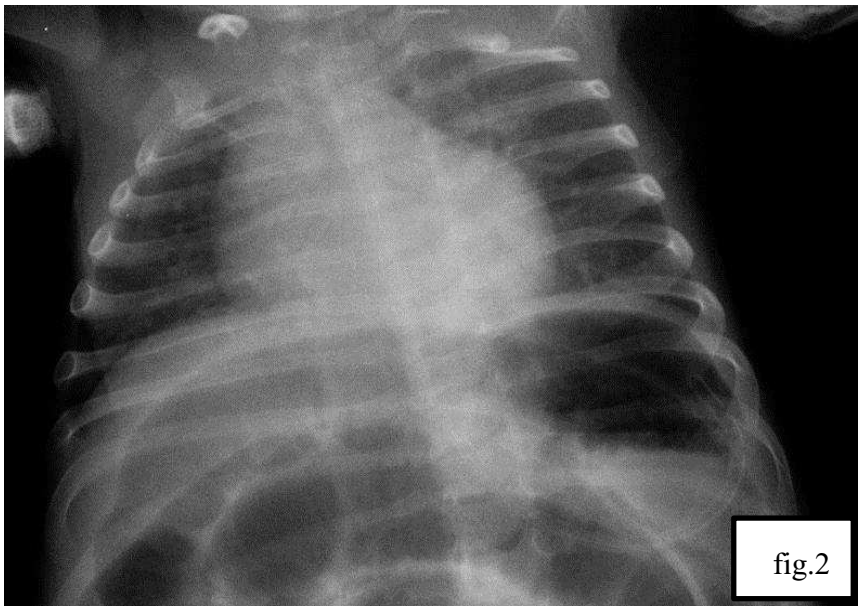

Fig.2 Rx de Tórax Simple AP. En la cual no se observa patología alguna.

Anexo N° 3

Radiografía simple de abdomen en bipedestación erecta

-

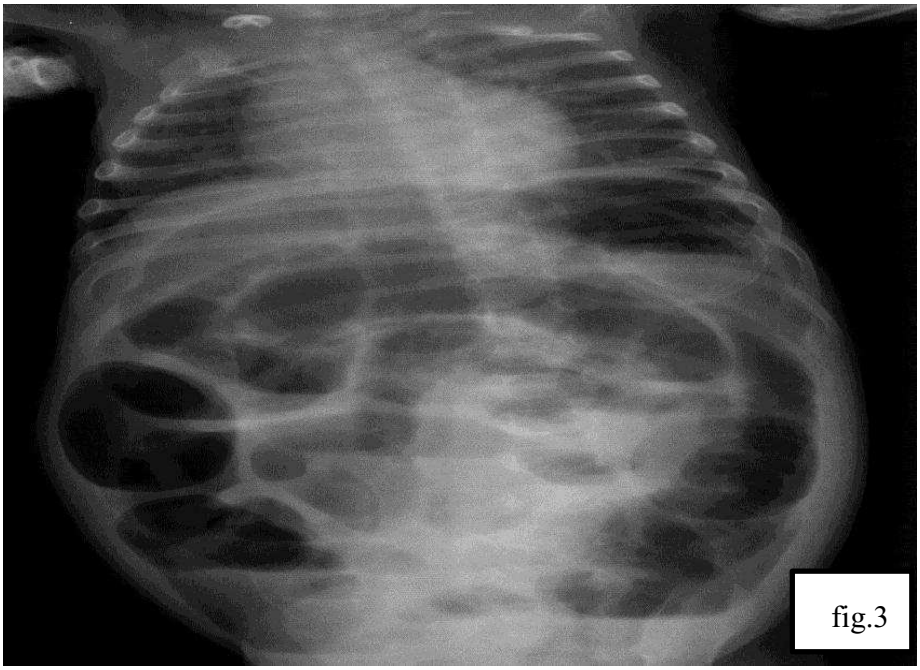

Fig.3 Rx Abdomen Simple de abdomen en donde los niveles hidroaereos se encuentran aumentados.

Anexo N° 4

Cirugía Apendicectomía

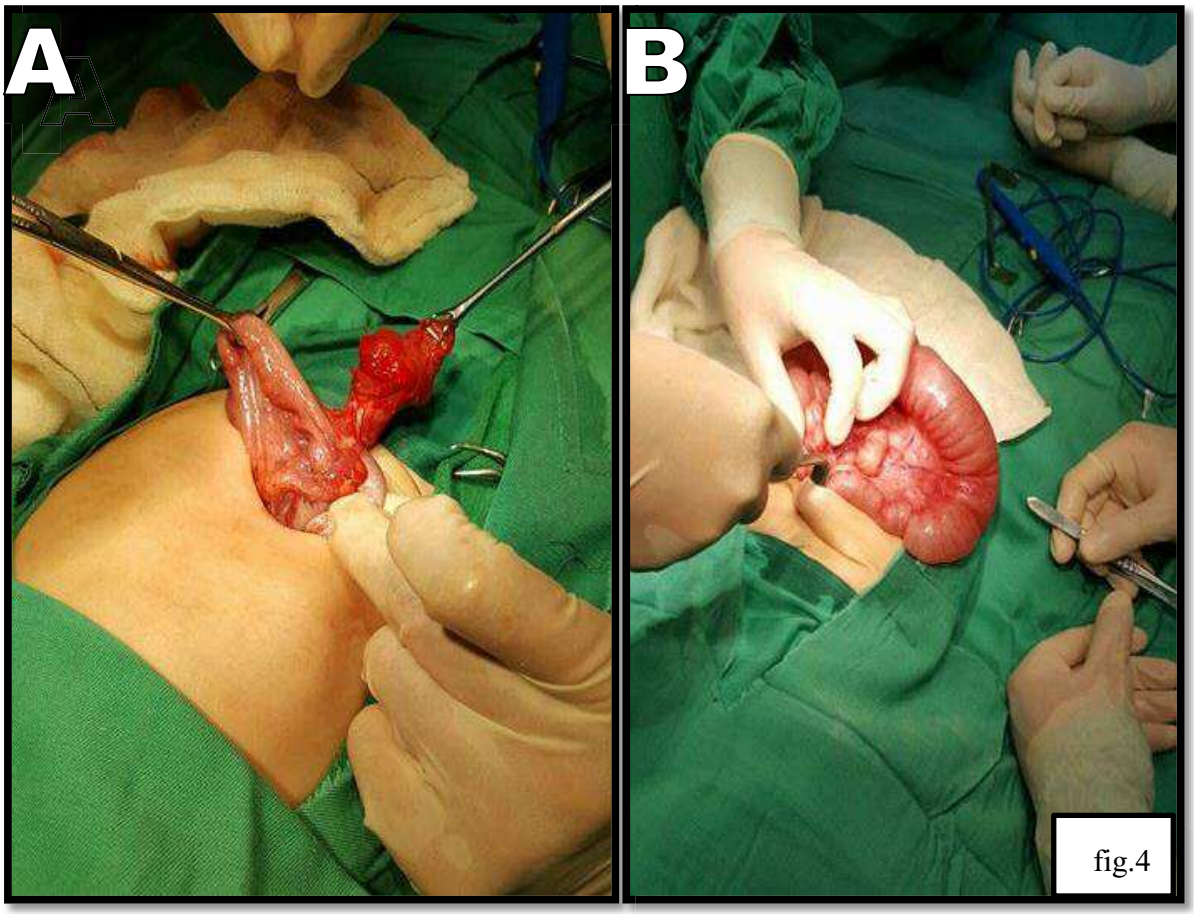

Apéndice.- apendicitis crónica xantogranulomatosa y aguda supurada, inespecífica. (Fig.4-A) Ganglios linfático mesentérico.- hiperplasia linfoide reactiva inespecífica. (Fig. 4- B)

Anexo N° 5

Ecografía de abdomen superior corte transversal y longitudinal

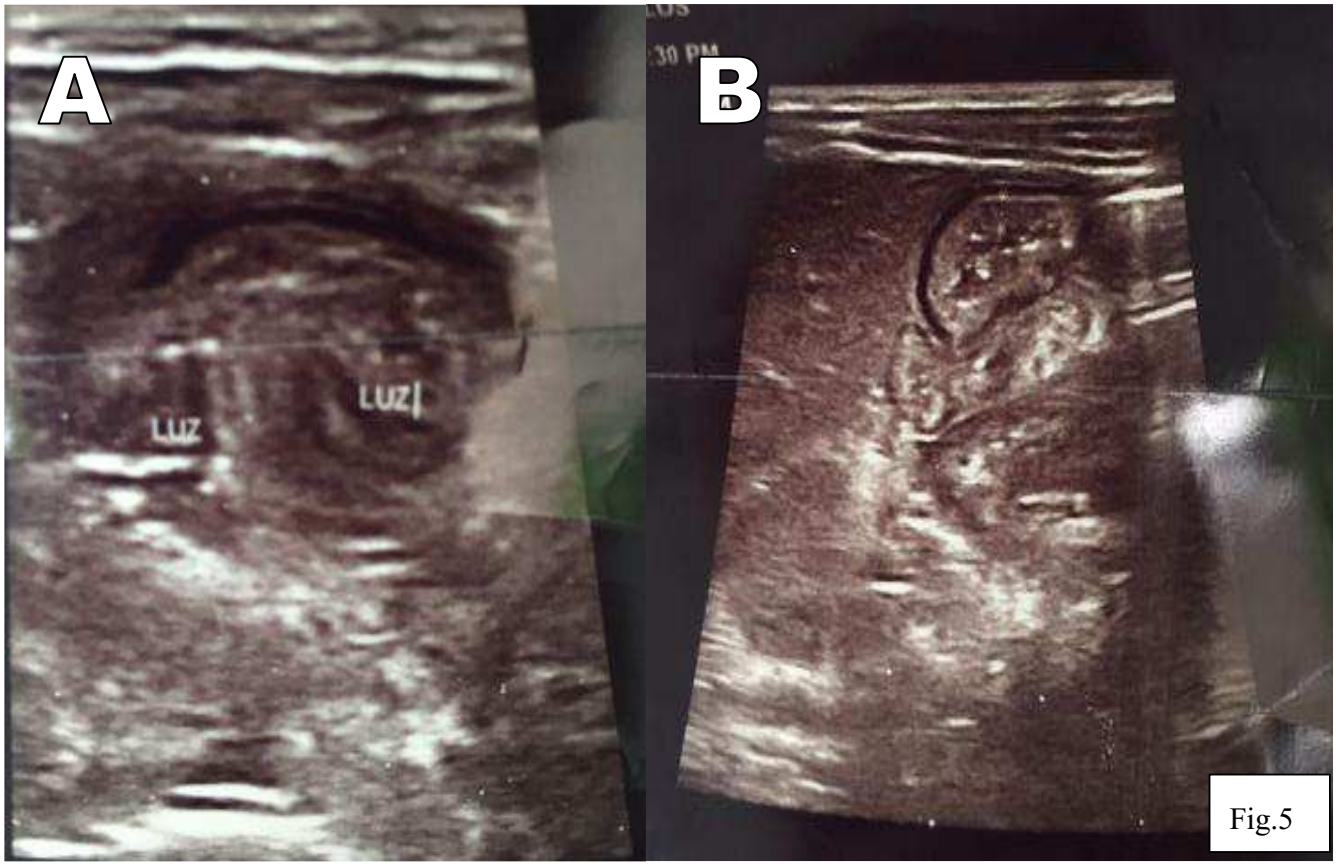

Fig.5

Alteraciones del patrón de asas intestinales, el marco colónico impresiona distendido por gases y las asas delgadas presentan abundante líquido en su interior, persitalsis presente. Fig.5A- 5B

Anexo N° 6

Enema baritado de colon

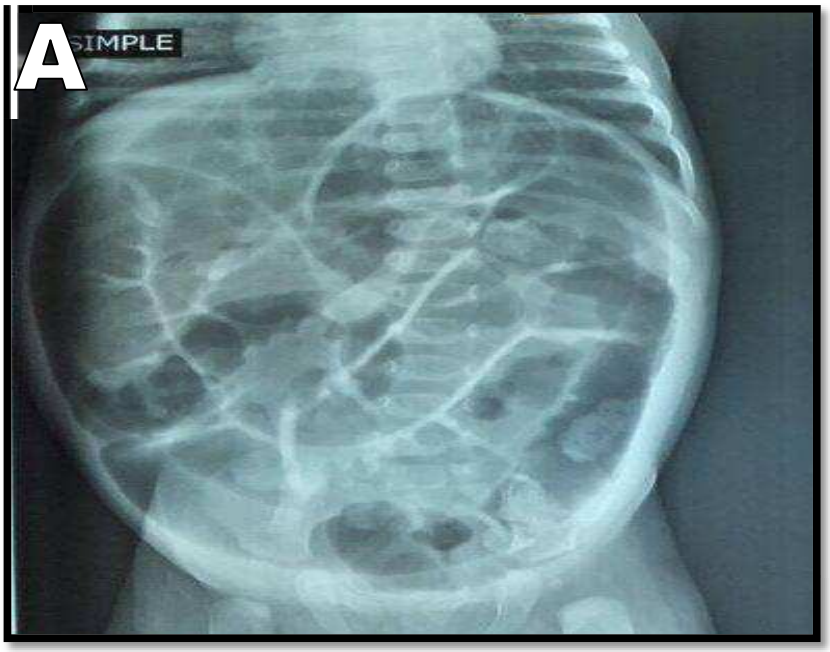

Placa simple: marcada dilatación de asas intestinales abdominales (Fig.6-A)

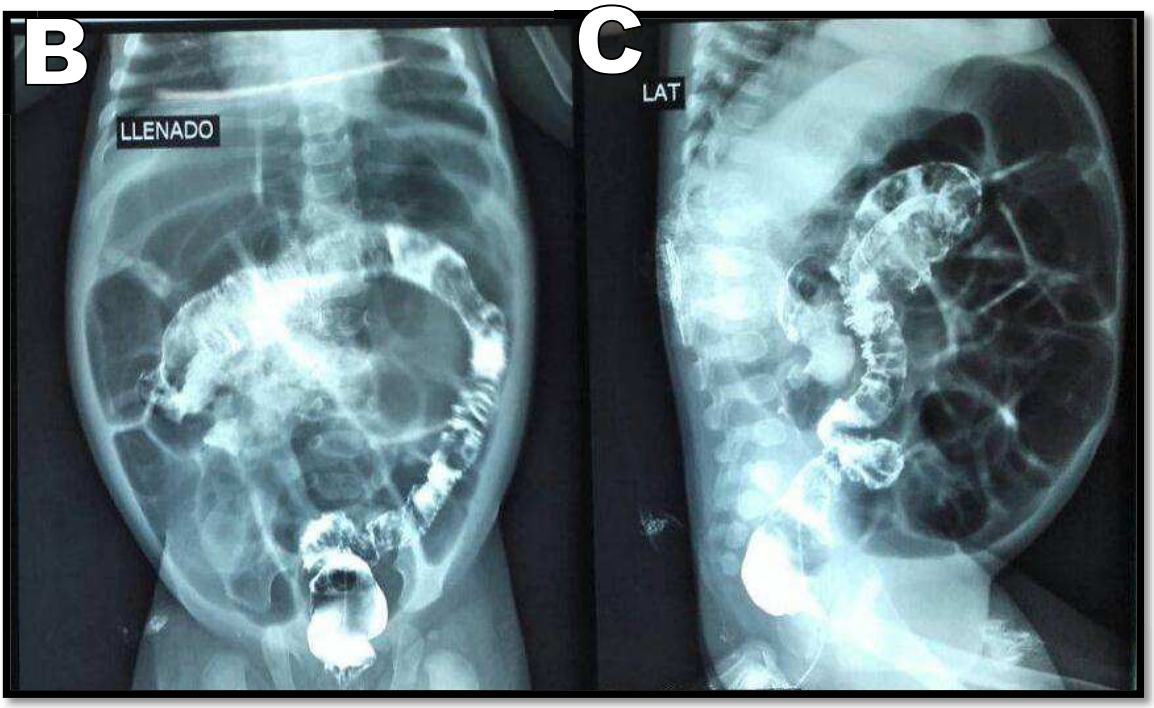

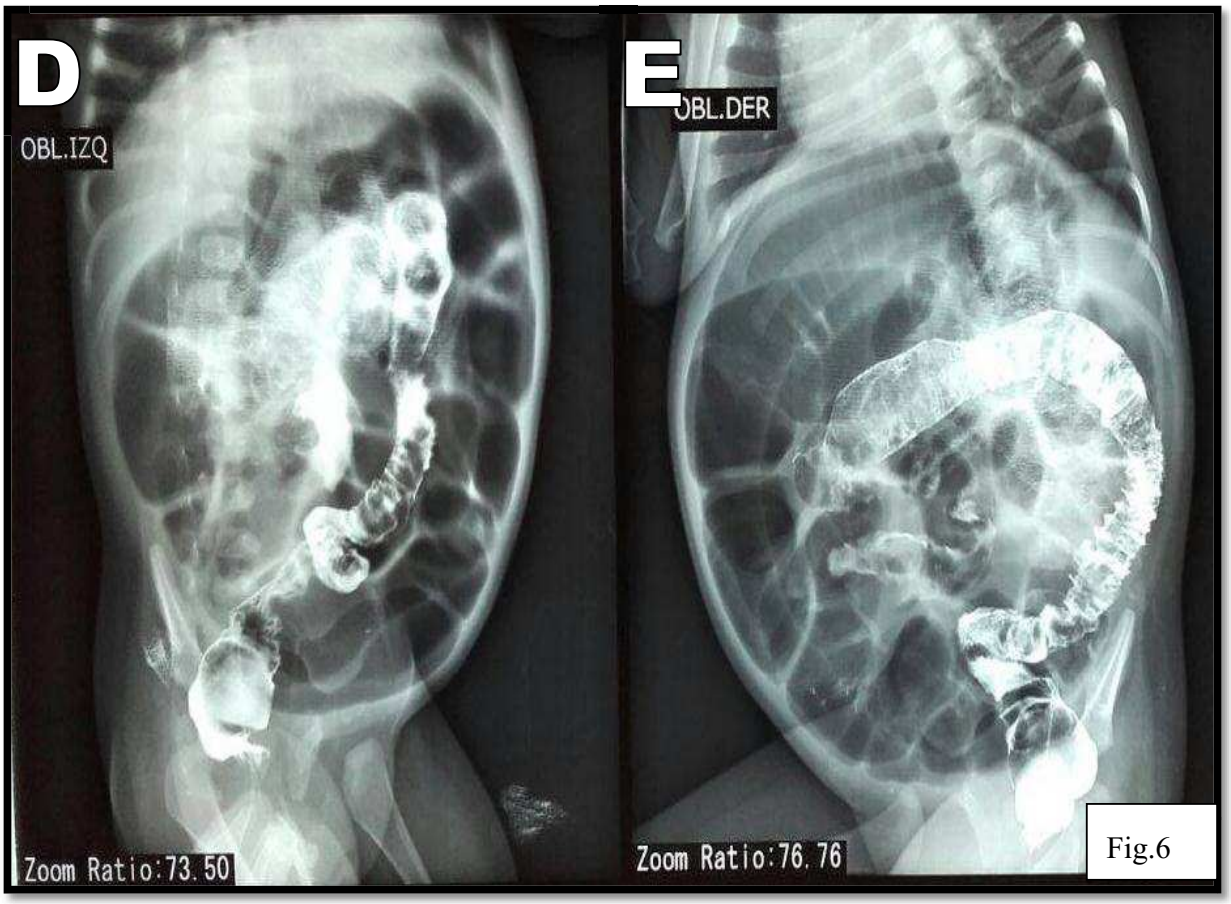

Fig.6

Placa contrastada: medio de contraste pasa por los diferentes segmentos colónicos de manera lenta y retardada demostrando permeabilidad normal, no defectos de repleción intraluminales, discreto retardo en el llenado del colon derecho. (Fig.6- B,C,D,E)

Notable dilatación de asas yeyuno-ileales con posible íleo respectivo.

Anexo N° 7

Cirugía de toma de muestras para biopsia

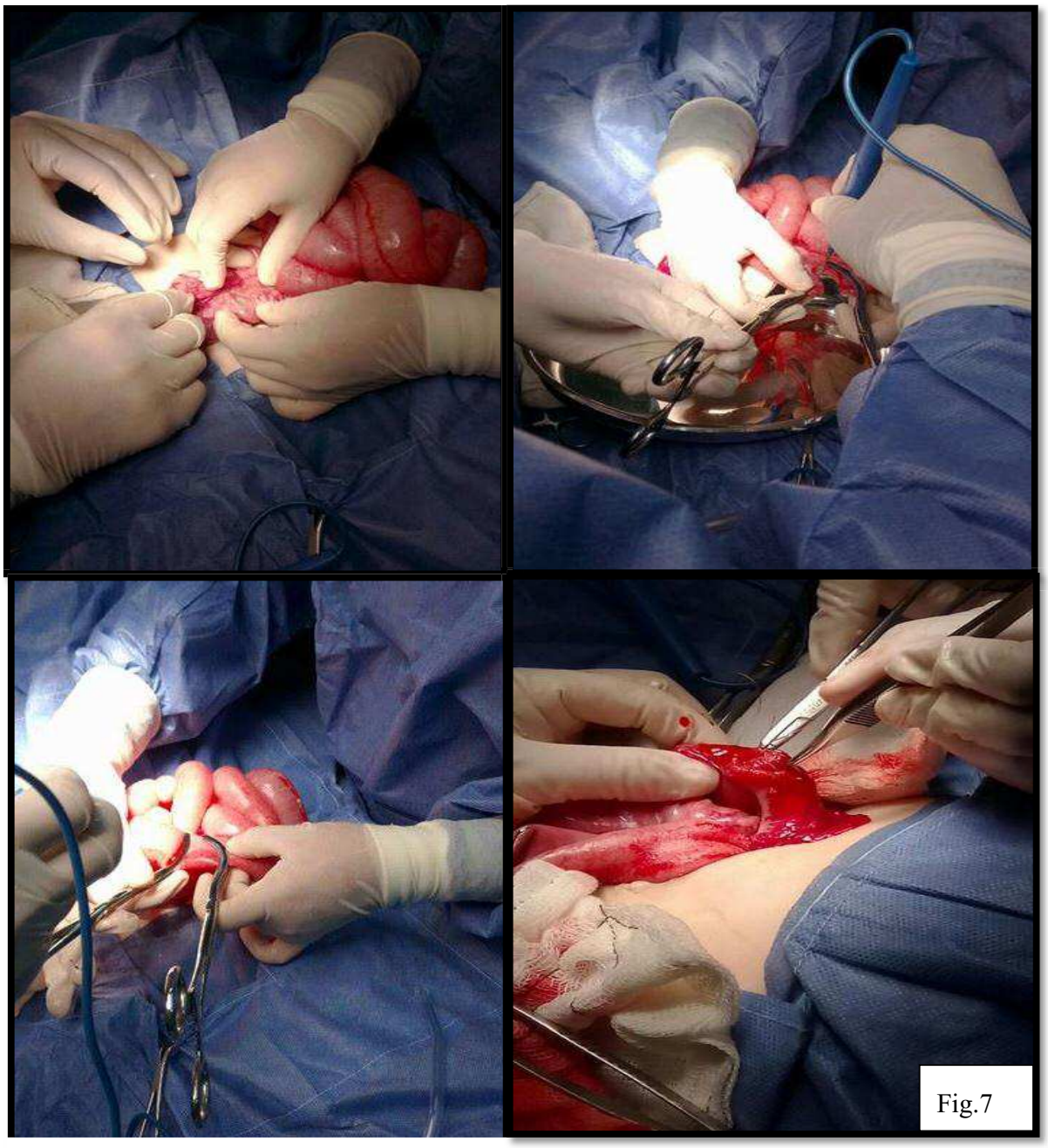

Se realizó toma de muestra para biopsia de líquido de cavidad abdominal, de íleo proximal, íleo distal, ángulo hepático de colon, ángulo izquierdo de colon y de sigmoideo para descartar o confirmar Enfermedad de Hirschsprung. Fig. 7

Anexo N° 8

Examen realizado: Radiografía de colon por enema baritado

CERID

CENTRO DE ESTUDIOS RADIOLÓGICOS Y ECOGRÁFICOS

PACIENTE : CEDEÑO SANTANA GEOVANNA BELEN

SOLICITA : IESS

EXAMEN : ENEMA BARITADO DE COLON

FECHA : 09 de NOVIEMBRE del 2016 (Cod: 1112152103)

INFORME

Placa simple: Marcada dilatación de asas intestinales abdominales

Placas contrastadas: medio de contraste pasa por los diferentes segmentos colonicos de manera lenta y retardada demostrando permeabilidad normal, no defectos de repleción intraluminales.
Discreto retardo en el llenado del colon derecho.
Notable dilatación de asas yeyuno-ileales con posible íleo respectivo.

Estas imágenes deberán ser correlacionadas con los antecedentes clínicos y estudios complementarios adicionales para precisar mejor etiología lesional

Dr. Montenegro Abad
MÉDICO ESPECIALISTA
Folio 1360 Lib. 2027

Dr. MONTENEGRO ABAD EDUARDO XAVIER
MEDICO-RADIOLOGO
Reg.MSP. Libro: VI Folio: 1360
Reg. Senescyt 1006-14-4892
Reg. Sanitario 11450
Reg. Profesional 3927
MM

RESONANCIA MAGNÉTICA • TOMOGRAFÍA MULTICORTE • ECOGRAFÍA DOPPLER COLOR 3D-4D
ECOCARDIOGRAFÍA • RAYOS X DIGITAL • MAMOGRAFÍA DIGITAL • DESINTOMETRÍA OSEA.

Anexo N° 9

Examen realizado: Ultrasonido Abdominal

115

Hospital Provincial de Portoviejo
Dr. Verdi Cevallos Balda.

Ministerio de Salud Pública

NOMBRE : GEOVANA BELEN CEDEÑO SANTANA
EDAD : 3 meses H.C. :
SERVICIO : FECHA : 16. Nov. 2016

ULTRASONIDO ABDOMINAL

El hígado es de tamaño, contornos y ecogenicidad normal, sin evidencia de masas quísticas, sólidas o colecciones. La vía biliar intra y extra-hepática es de tamaño y calibre normal, sin evidencia de cálculos ni otras alteraciones en su interior. Vasculatura intra-hepática normal.

Vesícula biliar es de tamaño y contornos normal, paredes lisas, sin cálculos en su interior.

Epigastrio y mesogastrios no valorables por abundante interposiciòngaseosa

El bazo es de tamaño, contornos y ecogenecidad normal.

Los riñones son de tamaño, contornos y ecogenecidad normal, con grosor parenquimatoso normal. Relación corteza medula preservada, no hidronefrosis ni otras alteraciones en el presente estudio.

Aumento del contenido liquido en asas intestinales delgadas, las cuales llegan a medir 2.1 cm AP, el marco del colon presenta abundante contenido gaseoso, el cual dificulta la visualizaciòn de ciertos cuadrantes abdominales.

CONCLUSION:
Alteraciòn del patròn de asas intestinales, el marco colonico impresiona distendido por gases y las asas delgadas presentan abundante liquido en su interior, persitalsis presente.

Se sugiere estimulaciòn con sonda rectal.

DR. ANDRE DE MORI
ESPECIALISTA EN IMAGENOLOGIA
SERVICIO DE IMAGENOLOGIA
Hospital Dr. Verdi Cevallos Balda
Calle Rocafuerte y 12 de Marzo

Anexo N°10

Examen realizado: Ultrasonido Abdominal

Hospital Provincial de Portoviejo
Dr. Verdi Cevallos Balda.

Ministerio de Salud Pública

NOMBRE : GEOVANA BELEN CEDEÑO SANTANA
EDAD : 3 meses H.C. :
SERVICIO : FECHA : 17. Nov. 2016

ULTRASONIDO ABDOMINAL

Se estudia de forma evolutiva el patròn de asas intestinales, observando distensión de asas delgadas, con peristalsis y antiperistalsis (signos de lucha).

En hipocondrio derecho se observa un segmento de asa intestinal de paredes engrosadas, que llega a medir 5.7 mm, en forma de anillo, al estudio Doppler poder se observa aumento de la vascularización.

Porterior a un consentimiento informado de la madre se procede a instilar 80 cc de solución salina por via rectal, con bolsa supendida a 60 cm de altura, en tres tiempos se pasa la solución salina y se visualiza su paso porr colon descendente y transverso, durante el proceder se evidencia salida de gas por el recto.

Al concluir no se logra vencer el angulo hepàtico.

CONCLUSION:
Asa intestinal de paredes engrosadas a nivel de hipocondrio derecho, llama la atención la hipervascuularización regional.
Se sospecha intususcepción ileocolica a este nivel.

DR. ANDRE DE MORI
ESPECIALISTA EN IMAGENOLOGIA
SERVICIO DE IMAGENOLOGIA
Hospital Dr. Verdi Cevallos Balda
Calle Rocafuerte y 12 de Marzo

Anexo N° 11

Examen realizado: Estudio histopatológico

SERVICIO DE HISTOPATOLOGIA

Dr. Johnny Torres Parrales

ANATOMO - PATOLOGO

Dr Johnny Torres

Nombre: CEDEÑO SANTANA GEOVANNA BELEN.

Fecha de recepción: 14/11/2016

Médico remitente: DR. ISAURO VINCES SABANDO.

Número de Examen JT-0650-16

Fecha de Entrega: 17/11/2016

C.I.: ----------

Datos de Orientación Clínica

Paciente de 3 meses. ID: Plastrón apendicular. Adenitis mesentérica Apendicitis aguda. PROCEDIMIENTO: Apendicectomía (A). Biopsia de ganglio mesentérico (B).

Macroscopia:

A.-Se recibe apéndice cecal deformada, que mide 3,5 de longitud por 1,4cm de diámetro. La superficie serosa es opaca violácea. Al corte seriado se observa una pared engrosada con un área de color amarillenta de 1,5cm que desplaza y ocluye casi total mente la luz la cual se encuentra llena de material fecaloide. Se procesan cortes para su estudio histológico.

B.- Se reciben 2 ganglios linfáticos que mide 0,4 a 0,9cm de diámetro. Se procesan totalmente para su estudio histológico.

Apéndice cecal seccionada, se observa el área amarillenta de la pared y la luz desplazada (flecha)

Microscopia

A.-El estudio microscópico muestra apéndice cecal con un proceso inflamatorio transmural, constituido principalmente por histiocitos xantomatosos, en menor cantidad linfocitos plasmocitos y en sectores pequeños microabscesos. El infiltrado se acompaña además focos de hiperplasia nodular linfoide, y en sectores erosión superficial de la mucosa.

No se observa agente etiológico.

B.- ganglios linfáticos con grados variables de hiperplasia nodular reactiva. No se observan cambios neoplásicos en las muestras examinadas.

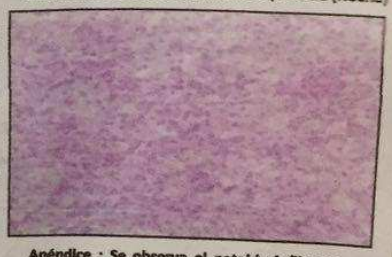

Apéndice : Se observa el notable infiltrado de histiocitos xantomatomatosos

Diagnóstico:

A.-APENDICE CECAL; APENDICECTOMIA:

- ***.APENDICITIS CRONICA XANTOGRANULOMATOSA Y AGUDA SUPURADA, INESPECIFICA.***
- ***PERIAPENDICITIS AGUDA.***

B.-BIOPSIA DE GANGLIO LINFATICOS MESENTERICOS:

- ***HIPERPLASIA LINFOIDE REACTIVA INESPECIFICA.***

DR JOHNNY TORRES PARRALES.

ANATOMO-PATOLOGO

DIRECCION: AV. MANABI Y SAUL MORALES.EDIFICIO ONCOMEDIC.
TLF: 052631676/0984364618. PORTOVIEJO-MANABI.

Anexo N° 12

Aspectos éticos

Este estudio seguirá las recomendaciones de la comisión de bioética de la FCM-ULEAM. La cual establece que:

En este estudio solo se revisara la historia clínica correspondiente y se manejara datos de índole clínica y radiológica del paciente objeto de análisis; no realizándose ningún proceder invasivo con el analizado.

Al paciente se le explicara correctamente: Que formara parte de un estudio de caso clínico, que tiene como título: **ENFERMEDAD DE HINSCHSPRUNG PRESENTACION DE UN CASO;** así como el carácter absolutamente privado del estudio y los resultados obtenidos; que no se revelara su identidad, ni ninguna otra información que queda poner en evidencia su personas y que deberá de otorgar su Consentimiento Informado para participar en el mismo. Ver en anexos.

El protocolo de estudio respetara en todo momento la Declaración de Helsinki para la realización de investigaciones médicas con seres humanos.

Anexo N° 13

Declaración de consentimiento informado

Título del trabajo de investigación. **"ENFERMEDAD DE HIRSCHSPRUNG: PRESENTACIÓN DE UN CASO"**

Estimado paciente, por medio del presente se le solicita amablemente participar en este estudio de caso clínico: El megacolon congénito o enfermedad de Hirschsprung es una anomalía congénita caracterizada por grados variables de obstrucción intestinal no mecánica, morfológicamente por la ausencia de células ganglionares parasimpáticas de los plexos autónomos del intestino distal. Frecuentemente se asocia a la presencia de filetes nerviosos hipertróficos en la sub-mucosa y la *muscularispropria*. (De Dávila, 2013)

"Una causa frecuente del megacolon es la deficiencia o ausencia completa de células nerviosas en el plexo mientérico de un segmento del sigma. En dicho segmento no pueden producirse ni reflejos de defecación ni movimientos peristálticos potentes. El segmento de sigma tiene un tamaño pequeño y aparece casi espástico, en tanto que las heces se acumulan en las regiones proximales al mismo, provocando el megacolon ascendente, transverso y descendente." (Irrisarri, 2014).

El presente estudio de caso tiene una gran importancia en las ciencias médicas, ya que actualmente esta enfermedad se presenta en pacientes de diferentes edades y sexo, provocando un cambio significativo en la vida de los mismos. La comunidad médica se ve en la necesidad de conocer esta patología y analizarla, observando cuáles son los procedimientos para llegar a un diagnóstico correcto de esta enfermedad. El impacto del estudio será exclusivamente médico, puesto que para el diagnóstico de esta enfermedad se basará en la combinación de los síntomas clínicos, las imágenes, la manometría rectal, y la histología o inmuno-histoquímica de las biopsias rectales de la pared o de la submucosa rectal dela paciente investigada. Así mismo García, (2013) menciona que "El manejo de la enfermedad ha evolucionado a lo largo de los años, desde procedimientos muy invasivos realizados en varias etapas que incluían hasta tres cirugías, a procedimientos de mínima invasión efectuados en un solo tiempo quirúrgico."

Tutillo, (2017) “La enfermedad de Hirschsprung o aganglionismo es considerada una enfermedad congénita caracterizada por la ausencia de células ganglionares en el plexo mientéricos de Auerbach y en el submucoso de Meissner, se produce por una detención en la migración de las células de la cresta neural durante el periodo embriológico en la duodécima semana de gestación, mientras más precoz sea esta detención, mayor será la longitud del segmento afectado, siendo la línea pectínea el límite inferior de la enfermedad afectando así el recto y otros segmentos del colon en forma ascendente.” Lo que a criterio radiológico se hace meritorio realizar periódicamente pruebas de control, incluyendo exámenes imagenológicos.

Por lo que le rogamos que nos apoye con su colaboración, garantizándoles que los datos se manejaran de forma totalmente anónima. Se requiere que nos aporte algunos de sus datos generales solo con el fin de organizar la información. Los datos obtenidos serán confidenciales; solamente se darán a conocer los resultados generales y no la respuesta concretas de la investigación. No está obligado a responder a todas las preguntas y pueden Ud. negarse a participar en el mismo de forma voluntaria.

Esta investigación responde al trabajo de terminación de la Licenciatura en RADIOLOGIA E IMAGENOLOGIA.

Para cualquier pregunta puede consultar al autor **MARTHA GEMA MEJIA MUÑOZ**, en la FCM- ULEAM o a la siguiente dirección de correo electrónico: chiki_93_02@hotmail.com